



Предраг  
РАДОВИЋ

археолог, кустос  
Народни музеј Краљево

УДК: 903.5"6373"(497.11)  
902.2:572.7(497.11)"1984/2012"  
572.7.087:903/904

## БИОАРХЕОЛОШКА АНАЛИЗА ЉУДСКИХ СКЕЛЕТНИХ ОСТАКА СА БРОНЗАНОДОПСКОГ ЛОКАЛИТЕТА ДУБАЦ У ЈАНЧИЋИМА

**АПСТРАКТ:** У раду су представљени резултати биоархеолошке анализе инхумираних и спаљених људских скелетних остатака са бронзано-допског локалитета Дубац у Јанчићима на Каблару. Истражен је материјал из 15 гробова пореклом из четири хумке. Истражени су јол и старији индивидуа, основне одлике зуба, епигентске варијације, мишићно-скелетни маркери, палеоантрополошке промене, а забележени су и метрички подаци.

**КЉУЧНЕ РЕЧИ:** хумке, бронзано доба, Дубац Јанчићи, биоархеолошка анализа, инхумација, инцинерација

Први пут евидентиран још давне 1956. године, локалитет Дубац у Јанчићима на Каблару археолошки је истраживан у више наврата од стране стручњака из Народног музеја у Чачку. Током 1984. и 1985. године истражене су три хумке које су, на основу покретних налаза и других детаља погребног ритуала, везане за тзв. западносрпску варијанту ватинске културе која је археолошки документована на широком простору Западне Србије и Подриња (Никитовић, 1999). Новија истраживања (2012) су обухватила још једну хумку чији се резултати истраживања публикују у овој свесци Зборника. Иако је већ спроведено истраживање људског остеоолошког материјала (Фаница Бељановска, Живко Микић и Жужа Цофман), детаљни подаци о материјалу нису посебно публиковани. Никитовић (1999) помиње само најосновније палеодемографске податке (за део гробова) и запажање о „јединственом антрополошком типу“.

С обзиром на мали број публикованих података, као и употребу сада већ готово униформно одбаченог типолошко-расног приступа (Wolpoff & Caspari, 2013), одлучили смо се да, поред резултата анализе материјала из новоистражене хумке, обавимо и ревизионо истраживање материјала пореклом са старих ископавања.<sup>1</sup>

### Материјал и методи

Анализиран је материјал пореклом из четири хумке. Приликом одређивања пола индивидуа, примарно смо посматрали морфологију карлице (Ferembach *et al.*, 1980, а за додатне критеријуме Phenice, 1969), секундарно метрику фемура (Stewart, 1979; Seidermann *et al.*, 1998) и морфологију кранијума (Ferembach *et al.*, 1980; Loth & Hennenberg, 2001; Graw

<sup>1</sup> Најсрдачније захваљујем мр Катарини Дмитровић, кустосу-археологу Народног музеја у Чачку, на уступљеном остеоолошком материјалу и археолошкој документацији.

*et al.*, 1999). Индивидуална старост одређена је према систему који су развиле Roksandic & Armstrong (2011).<sup>2</sup> С обзиром да се овај метод ослања на јасно дефинисане скелетно-денталне маркере, лоша очуваност појединих скелета је онемогућила стриктну примену овог старосног модела, тако да смо се у тим случајевима ослањали и на друге методе. Дентална абразија је оцењивана према систему који је развио Murphy (1959). Код инхумираних одраслих индивидуа телесна висина је процењена применом метода који су предложили Trotter & Gleser (1952). Мишићно-скелетни маркери, тј. маркери окупационог стреса (робустицитет ентеза и ентезопатије), посматрани су према системима које су развиле Mariotti *et al.* (2004) и Mariotti *et al.* (2007).<sup>3</sup> Наглашена површинска ерозија костију доста је ограничила овај део анализе, тако да су забележени само они маркери које је било могуће поуздано оценити. Остаци су детаљно прегледани у циљу утврђивања потенцијалних палеопатолошких промена и епигенетских варијација. Међу спаљеним остацима, минимални број индивидуа (МБИ) је утврђен провером дуплирања скелетних елемената, анализом денталног материјала, као и присуства специфичних скелетних елемената посебно резистентних на високе температуре (попут *dens axis* другог кичменог пршљена и *pars petrosus* темпоралне кости;

види Schmid & Larsen, 2002). Вредности одабраних антрополошких мера инхумираних скелета (адолесценти и одрасли) приказане су табеларно (мере у милиметрима). Нумерација гробова у раду прати публикацију Никитовић (1999). Пошто публикована нумерација појединих гробова не одговара нумерацији у оквиру депoa, у заградама су наведене и ознаке које се налазе на кутијама, како не би дошло до забуне.

## Резултати

### Хумка 1

#### Гроб 2 (хумка 1, сег. А; 29. 5. 1985)

Врло фрагментовани инхумирани остаци неурокранијалних костију детета (стадијум раног детињства).<sup>4</sup>

#### Гроб 5

Инихумирани скелетни остаци одрасле женске индивидуе.<sup>5</sup> Иако су сви региони скелета заступљени у материјалу, кости су фрагментоване и врло еродиране.

Дентална анализа: Од зуба недостају само  $dI^2$ ,  $dM^3$ ,  $sM^2$ ,  $sM^3$ ,  $dI_2$  и  $dM_3$  (заживотно изгубљен). Абразија је наглашена (IV-V степен). Предњи зуби показују присуство линеарне хипоплазије gleђи. Занимљиво је да  $dC_1$  има два корена (краћи је букално оријентисан). Такође,

<sup>2</sup> Овај метод препознаје осам стадијума развоја и старења: инфантни стадијум, стадијуме раног и касног детињства, адолесценције и четири одрасла (адулна) стадијума - млади, пуни, зрели и сенилни.

<sup>3</sup> Аутори издавају неколико стадијума робусности (развијености) ентеза: благо (1a), слабо развијена (1b), средње развијена (1c), јако (2) и врло јако развијена (3). Аутори, такође, препознају два типа ентезопатија: пролиферативне (остеофитске, скраћено ОФ) и ерозивне (остеолитске, скраћено ОЛ), које се према развијености деле на по три степена (1, 2, 3). Предност овог метода се састоји у стандардизацији при оцењивању мишићно-скелетних маркера. За детаље видети Mariotti *et al.* (2007).

<sup>4</sup> Морфолошки детаљи фрагмента леве темпоралне кости [завршена формација *meatus acusticus externus* и затварање Хушкеовог форамена (Scheuer & Black, 2000: 81-83)] указују на узраст детета од преко 5 година.

<sup>5</sup> Пол индивидуе је одређен на основу морфолошких аспеката карлице (*incisura ischiadica major*, *arc compositae*) и кранијума (*arcus superciliaris*, *margo supraorbitalis*, рељеф *planum nuchale*, *protuberantia occipitalis externa*, *tubera frontalia et parietalia*, *processus mastoideus*, *mentum*, *angulus mandibulae*, *margo inferior*, рамална флексија). Према фузији медијалне епифизе клавикуле (Roksandic & Armstrong, 2011), индивидуа је у свом пуном/зрелом одраслом стадијуму, а према схеми денталне абразије (Lovejoy, 1985) индивидуа има 30-35 година.

доњи предњи зуби носе упадљиве наслагe каменца.

Мишићно-скелетни маркери: Припој костоклавикуларног лигамента на левој клавикули је средње развијен (са ОЛ2); на хумерусима су ентезе *m. pectoralis major*, *m. latissimus dorsi/teres major* и *m. deltoideus* средње развијене (ентеза *m. pectoralis major* има ОЛ2); на улнама су припоји *m. brachialis* средње развијени; ентеза *m. soleus* десне тибије има ОЛ3.

Палеопатолошке промене: Иако је скелет кичме јако оштећен (ниједно тело пршљена није сачувано), на зигапофизама цервикалних и торакалних пршљенова уочени су трагови дегенеративних патолошких промена у виду присуства јамица (Слика 1).

Епигенетске варијације: Септална апература (ширине 6 мм) је уочена на десном хумерусу.

Посебне напомене: Кранијум носи упадљиве трагове зеленог бакарног оксида. Такође, у гробном материјалу откривена је и фрагментована лева клавикула која не припада горе описаној индивидуи.

### Гроб 6 (хумка 1, 1985)

Инхумирани остаци зрелог одраслог мушкарца.<sup>6</sup> Већи део кранијума је сачуван (иако су кости видно постдепозиционо деформисане, што је онемогућило узимање већине мера), а очувани су и сви анатомски региони посткранијума; ерозија је наглашена.

<sup>6</sup> Пол индивидуе је одређен посматрањем морфолошких аспеката карлице (*incisura ischiadica major*, *arc compositae*, *angulus pubis*, *corpus ossis ischii*, *crista iliaca*, субпубична конкавност, медијални аспект исхиопубичног рамуса). Присуство комплетне облитерације прстенастих епифиза на кичменим пршљеновима индицира зрелог адулта (Roksandic & Armstrong, 2011; Albert, 1998).

Телесна висина:  $173,75 \pm 3,27$  цм (на основу максималне дужине десног фемура).

Дентална анализа: Иако је највећи део зуба присутан у материјалу (недостају  $sI^2$ ,  $sM^1$ ,  $dI^1$ ,  $dM^3$ ,  $sI_1$  и  $dI_2$ ), тафономски фактори нису били наклоњени презервацији зуба (глеђ је прилично оштећена). Абразија је наглашена (V-VII степен).

Палеопатолошке промене: Присутне су благе дегенеративне промене кичме (*spondylopathia deformans*). Маргинална остеофитоза је наизраженија у лумбалном региону, на телима (*spondylosis deformans*) и на диартрозама (*spondyloarthrosis deformans*), а мање промене се запајају и на остатку кичменог стуба. Неколико очуваних тела торакалних пршљенова носи Шморлове цисте (слика 2).

Мишићно-скелетни маркери: На хумерусима су ентезе *m. pectoralis major* и *m. latissimus dorsi/teres major* јако развијене; на радијусима су припоји *m. biceps brachii* су средње развијени; на оба фемура ентезе *m. gluteus maximus* су јако развијене; на левој тибији припој квадрицепса је јако развијен, а припоји *m. soleus* обе тибије су изразито јако развијени (са ЕФ3).

Посебне напомене: У материјалу су откривени зуб ( $dM^1$ ) и леви кондил мандибуле који не припадају индивидуи гроба 6.

### Гроб 9

Инхумирани скелетни остаци одрасле жене.<sup>7</sup> Скелет је врло лоше очуван (мада је кранијум нешто комплетнији).

<sup>7</sup> Пол индивидуе је одређен анализом морфолошких аспеката лобање (*glabella*, *arcus superciliaris*, *inclination frontale*, рељеф *planum nuchale*, *protuberantia occipitalis externa*, *tubera frontalia et parietalia*, *processus mastoideus*, *mentum*, *angulus mandibulae*, *margo inferior* и рамалне флексије). *Linea aspera* је врло грациозна. Очувани окраци улне и радијуса указују да се ради о индивидуи старијој од 15-17, односно 14-17

Дентална анализа: Готово сви зуби су очувани (недостају само  $dI^1$  и  $dI^2$ ), са III - IV степеном денталне абразије.

Мишићно-скелетни маркери: Иако су ерозивне тафономске промене онемогућиле оцењивање појединачних мишићних припоја, јасно је да је индивидуа имала врло грацилну грађу и припоје.

Посебне напомене: Остаци кранијалног скелета носе упадљиве мрље зеленог бакарног оксида. Треба напоменути да је у оквиру материјала откривен и један мањи спаљени фрагмент дијафизе дуге кости сиво-беличасте боје.

## Хумка 2

**Гроб 1** (гроб 3, хумка 2, урна 2, сег. А, 1984)

Спаљени остаци минимум једне одрасле индивидуе непознатог пола.<sup>8</sup> Сачувано је 158 гр. кранијалних и 817 гр. посткранијалних фрагмената. С обзиром да су у питању спаљени остаци, скелет је прилично добро очуван, тако да су робуснији фрагменти већине костију поуздано идентификовани.<sup>9</sup> Има доста крупнијих фрагмената (највећи је дуг 104 цм).

година, што потврђује и чињеница да су сви стални молари већ били избили (Scheuer & Black, 2000). Облитерација лобањских сутура (Meindl & Lovejoy, 1985) и трошење глеђи трећих молара нису још били отпочели, тако да се, иако релевантни скелетни елементи (попут медијалне клавикуле и корпуса кичмених пршљенова) нису очувани, највероватније ради о остацима млађе одрасле особе.

<sup>8</sup> Све епифизе дугих костију су срасле. Анализа степена фузије прстенастих епифиза на телима кичмених пршљенова, као и завршена фузија *crista iliaca*, јасно указују на одраслу индивидуу. С обзиром да нема готово никаквих дегенеративних промена на кичми, највероватније је у питању пуни одрасли стадијум (према Roksandic & Armstrong, 2011). И поред релативно добре очуваности није било поузданих параметара за одређивање пола индивидуе. Очувани фрагменти фемура и темпоралних костију показују да *linea aspera* и *crista supratrochiloides* нису робусне, што указује на женски пол. Међутим, не можемо базирати одредбу пола на овако оскудним морфолошким подацима.

<sup>9</sup> Очувани су фрагменти већине костију кранијума, зуба (углавном корена), дугих костију удова, ребара, грудне кости, скапула, кичмених пршљенова (са два готово комплет-

Боја остатака је готово униформно жуто-бела, што указује на високу температуру оксидације (Holden *et al.*, 1995); једино су поједини фрагменти лобање (унутрашње ламине и диплое костију неурокранијума) сиви. Комбинација лонгитудиналних и трансверзалних пукотина карактерише већину фрагмената, пласнасте кости неурокранијума су највећим делом деламиниране, а многи фрагменти су значајно деформисани (искривљени).

Фрагменти посткранијума носе плавичасте мрље (делови леве седалне кости и тела кичменог пршљена – вероватно лумбалног), што индицира контакт са предметима начињеним од бакара или бронзе.

## Гроб 4 (гроб 5, 1984)

Инхумирани скелетни остаци зреле одрасле мушке индивидуе.<sup>10</sup> Скелет је релативно комплетан, али са наглашеном постдепозиционом ерозијом и фрагментацијом (што се посебно односи на лобању, кичмене пршљенове, ребра, кости шаке и стопала).

Телесна висина:  $170,18 \pm 3,27$  цм (на основу максималне дужине десног фемура).

Дентална анализа: Очувани су  $sI^2$ ,  $sC^1$ ,  $sP^3$ ,  $sP^4$ ,  $sM^1$ ,  $sM^3$ ,  $dM^1$ ,  $dM^2$ ,  $dM^1$ ,  $dM_2$ ,  $dM_3$ ,  $sM_1$ ,  $sM_2$  и  $sM_3$ . Дентална абразија се креће између III и IV степена (осим за треће моларе, код којих је абразија у

на корпуса), сакрума, кости шака (укључујући и дисталне фаланге), стопала итд.

<sup>10</sup> На карлици смо посматрали следеће полно диморфне аспекте: *incisura ischiadica major*, *arc compositae*, *angulus pubis*, *crista iliaca*, *corpus ossis ischii*, вентрални лук, субпубичну конкавност, медијални аспект исхиопубичног рамуса, док смо на фемуру посматрали дијаметар главе и проминентност *linea aspera*. Према систему Roksandic & Armstrong (2011) у питању је зрела одрасла особа, што је закључено на основу завршеног срастања прстенастих епифиза са телима кичмених пршљенова (Albert, 1998).

почетним фазама). Уочене су и мање наслаге зубног каменца.

Палеопатолошке промене: Шморлови дефекти на телима торакалних и лумбалних пршљенова; није уочена маргинална остеофитоза.

Епигенетске варијације: Троугаона кост у ламбди (3,6 x 2,6 x 2,6 мм); оскулум (1,6 x 0,5 мм) левог астериона; *trochanter tertius* јасно је развијен на левом фемуру, док десни показује само благо испупчење; на левом хумерусу уочена је септална апература (ширине 5,5 мм).

Мишићно-скелетни маркери: Ентеза *m. triceps brachii* боље очуване десне скапуре слабо је развијена; на обе клавикуле ентеза трапезоидног лигамента је благо развијена, а ентезе *m. pectoralis major*, *m. deltoideus* и коноидног лигамента средње; на хумерусима су ентезе *m. pectoralis major* и *m. latissimus dorsi/teres major* су слабо развијене, а ентеза *m. brachioradialis* на боље очуваном левом хумерусу је средње развијена; леви радијус носи слабо развијени припој *m. biceps brachii*; улне носе средње развијене ентезе *m. supinator* са ЕФ 2 и слабо развијене ентезе *m. brachialis*; на фемурима је припој *m. gluteus maximus* средње развијен, *m. vastus medialis* благо, а *m. iliopsoas* слабо; очувана лева патела носи слабо развијену ентезу квадрицепса; припој Ахилове тетиве је на обе петне кости средње развијен.

### Гроб 6 (гроб 9, хумка 3, 1984)

Инхумирани остаци адолесцента непознатог пола.<sup>11</sup> Изразито лоше очуван материјал, јако фрагментован и оштећен ерозијом. Од денталног материјала очу-

<sup>11</sup> Недостатак фузије епифизно-дијафизних окрајака тибије и радијуса, као и присуство сталних канина, јасно указују да се ради о скелету адолесцента (Scheuer & Black, 2000). Пол није одређиван, јер релевантни скелетни елементи (карлица) нису очувани.

вани су  $dI^2$ ,  $dC^1$ ,  $dP^3$ ,  $dM^1$ ,  $dM^2$ ,  $sC^1$ ,  $sP^3$ ,  $sP^4$ ,  $sM^1$ ,  $dI_1$ ,  $dI_2$ ,  $dC_1$ ,  $dP_3$ ,  $dP_4$ ,  $dM_1$ ,  $dM_2$ ,  $sI_1$ ,  $sI_2$ ,  $sP_3$  и  $sP_4$ . Абразија није наглашена (II-III степен).

### Хумка 3

#### Гроб 1 (гроб 4, хумка 3)

Инхумирани скелетни остаци одрасле жене.<sup>12</sup> Остаци су врло фрагментовани и оштећени постепозиционом ерозијом (кранијални скелет је најбоље очуван).

Дентална анализа: Од зуба су очувани  $sI^1$ ,  $sC^1$ ,  $sP^3$ ,  $sP^4$ ,  $sM^1$ ,  $dC^1$ ,  $dP^3$ ,  $dP^4$ ,  $dM^1$ ,  $dM^3$ ,  $sI_1$ ,  $sC_1$ ,  $sP_3$ ,  $sP_4$ ,  $sM_1$ ,  $sM_2$ ,  $sM_3$ ,  $dI_2$ ,  $dP_3$ ,  $dP_4$ ,  $dM_1$ ,  $dM_2$  и  $dM_3$ . Присутан је IV степен денталне абразије. Уочили смо мање наслаге зубног каменца и хипопластичне линије на горњим канинима. Десни  $P_4$  има Томесов тип корена (Hillson, 1996).

Посебне напомене: Већи део кранијума и већина очуваних фаланги носе упадљиве зелене трагове (бакарни оксид).

#### Гроб 2 (гроб 6, хумка 3, 1984)

Инхумирани остаци индивидуе раног дечјег узраста.<sup>13</sup> Скелет је наглашено фрагментован и еродирани и представљен је претежно кранијалним фрагментима. Од зуба су очувани  $ddi^2$ ,  $ddc^1$ ,  $ddm^1$ ,  $ddm^2$ ,

<sup>12</sup> При одређивању пола, на карлици смо посматрали *incisura ischiadica major*, *arc composita*, на фемуру проминентност *linea aspera*, а на лобањи глабелу, *inclinatio frontale*, рељеф *planum nuchale*, *protuberantia occipitalis externa*, *tubera frontalia et parietalia*, *os zygomaticum*, *forma orbitale*, тотални аспект мандибуле, *mentum*, *angulus mandibulae*, *margo inferior* и рамалну флексију. Посткранијални параметри, као и морфологија мандибуле, јасно указују на женски пол, док су неурокранијални параметри робусни. Лоша очуваност материјала оставила је могућност процене старости индивидуе према облитерацији кранијалних сутура (Meindl & Lovejoy, 1985) и денталној абразији (Lovejoy, 1985). Први метод је дао резултат  $39,4 \pm 9,1$ , а други 30-35 година.

<sup>13</sup> Узраст индивидуе одређен је на основу очуване дентиције. Према схеми Ubelakera (1999) индивидуа је у тренутку смрти имала  $4 \pm 1$  година.



ddc<sub>1</sub>, ddm<sub>1</sub>, ddm<sub>2</sub>, sdm<sub>1</sub>, sdm<sub>2</sub>, као и већи број круница сталних зуба (замеци).

**Гроб 3** (хумка 3 - 2 кесе „поремећене кости“ и „гроб 7“)

Инхумирани остаци индивидуе касног дечјег узраста.<sup>14</sup> Остаци су лоше очувани, са врло наглашеном фрагментацијом скелета. Од зуба су очувани sdi<sup>2</sup>, ddc<sup>1</sup>, ddm<sup>1</sup>, ddm<sup>2</sup>, sdm<sup>2</sup>, dM<sup>1</sup>, sM<sup>1</sup>, ddc<sub>1</sub>, sdm<sub>1</sub>, sdm<sub>2</sub>, dM<sub>1</sub>, sM<sub>1</sub>, као и бројне крунице сталних зуба.

**Гроб 4** (гроб 8, хумка 3, 1984)

Инхумирани остаци индивидуе раног дечјег узраста.<sup>15</sup> Материјал је врло фрагментован, а површине костију су еродирани. Очувани су следећи зуби: ddm<sup>1</sup>, ddm<sup>2</sup>, ddm<sub>1</sub>, ddm<sub>2</sub>, sdm<sub>1</sub>, sdm<sub>2</sub>, као и крунице два стална секутића и сталних молара.

**Гроб 5** (гроб 10, хумка 3)

Инхумирани остаци минимум две индивидуе. Остаци су наглашено фрагментовани и еродирани. Већина остатака (заступљени сви анатомски региони) припада одраслој женској особи, а оскудни остаци другог кранијума припадају индивидуи раног дечјег узраста.<sup>16</sup>

<sup>14</sup> Узраст је одређен на основу дентиције. Према систему Roksandic & Armstrong (2011), фаза између ерупције првог сталног зуба и сталног канина назива се фаза касног детињства. Према схеми денталне ерупције коју је дао Ubelaker (1999) индивидуа је у тренутку смрти имала  $6 \pm 2$  година.

<sup>15</sup> На основу очуване дентиције (Ubelaker, 1999) индивидуа је у тренутку смрти имала  $4 \pm 1$  година.

<sup>16</sup> Пол одрасле индивидуе је одређен на основу кранијалне морфологије, јер је карлица очувана само у мањим фрагментима, а фемури у облику фрагмената дијафиза. Посматрали смо: *glabella, inclinatio frontale, arcus superciliaris, margo supraorbitalis*, рељеф *planum nuchale, protuberantia occipitalis externa, tubera frontalia et parietalia, processus mastoideus, mentum*. Медијална епифиза клавикуле (срасла) свакако указује да је у питању потпуно одрасла особа (могуће је да је у питању зрели адулт, судећи према наглашеној абразији и антеморталном губитку зуба, али су индикативни скелетни региони (кичма, сакрум итд.) слабо очувани). Што се тиче друге индивидуе, очувани ментални део корпуса мандибуле указује на дете узраста  $5 \pm 1,5$  година (Ubelaker, 1999).

Дентална анализа: Од зуба одрасле индивидуе очувани су dC<sup>1</sup>, dP<sup>4</sup>, sP<sup>4</sup>, dM<sub>1</sub>, dM<sub>2</sub>, dM<sub>3</sub>, dM<sub>1</sub>, dM<sub>2</sub>, dM<sub>3</sub>, а од зуба детета само сдм<sub>1</sub>, као и крунице секутића још увек похрањене у фрагменту мандибуле. Абразија зуба одрасле индивидуе је наглашена (V - VII степен), а сви доњи секутићи и први премолари су заживотно изгубљени (атрофија вилице је отпочела).

Мишићно-скелетни маркери: Ентезе костоклавикуларних лигамената и *m. pectoralis major* су слабо развијене на обе клавикуле, а боље очувана лева клавикула има средње развијене ентезе *m. deltoideus*, коноидног и трапезоидног лигамента; мање еродирано тело десног хумеруса указује на слабо развијене припоје *m. pectoralis major*, *m. deltoideus* и *m. brachioradialis*, а благо развијене припоје *m. latissimus dorsi/teres major*; боље очувана лева улна има слабо развијене ентезе *m. triceps brachii*, *m. supinator* и *m. brachialis*; оба радијуса показују слабо развијене ентезе *m. biceps brachii* и *m. pronator teres*. Иако је ерозија онемогућила оцењивање осталих ентеза (што се посебно односи на скелет доњих удова), генерални утисак је да је скелет изузетно грацилан.

Палеопатолошке промене: фрагменти тела лумбалних пршљенова указују на наглашени дегенеративни процес, који се испољио јамичастим променама проксимално-дисталних површина тела пршљена и осификацијом интервертебралног региона са фузијом пршљена (могуће је да су у питању манифестације синостозирајућег *osteochondrosis intervertebralis*) (слика 3).

**Непознати гроб** (означен као „гроб ?“, хумка 3, 1984“)

Материјал из овог гроба садржи скелетне остатке минимум пет индивидуа.

Остаци ових индивидуа су врло оштећени, што је значајно ограничило могућности биоархеолошке анализе. Посебно отпорни делови скелета (делови темпоралних костију, мандибула и поготову зуби) послужили су за утврђивање минималног броја индивидуа и анализу индивидуалне старости/пола :

- Инхумирани остаци одрасле, највероватније женске индивидуе, са упадљивим траговима бакарног оксида на лобњи и деловима посткранијума.<sup>17</sup> Од зуба су очувани  $sI^1$ ,  $sP^4$ ,  $sM^1$ ,  $dP^4$ ,  $dM^1$ ,  $dM^3$ ,  $dM_1$ ,  $sM_1$  и  $sM_2$ ; абразија је наглашена (VI-VII степен). Оба темпорална фрагмента указују на присуство сквамостоидне сuture.

- Инхумирани остаци две индивидуе раног децјег узраста.<sup>18</sup> Од зуба млађег детета очувани су  $ddc^1$ ,  $sdc^1$ ,  $ddm^1$ ,  $ddm^2$ ,  $sdm^1$ ,  $sdm^2$ ,  $ddm_1$ ,  $ddm_2$ ,  $sdm_2$ , као и замеци три стална инцизива, канина и четири молара ( $dM^1$ ,  $dM^2$ ,  $sM^1$ ,  $dM_1$ ) млађе индивидуе; од зуба старијег детета очувани су  $ddc^1$ ,  $sdc^1$ ,  $sdm^1$ ,  $sdm^2$ ,  $sdm_1$ ,  $sdc_1$ , као и крунице четири стална инцизива и два молара ( $sM^1$ ,  $dM_2$ ) старије. Нисмо могли јасно да одредимо припадност три млечна секутића.

- Инхумирани остаци адолесцената непознатог пола.<sup>19</sup> Од зуба су очувани  $dI^1$ ,  $dI^2$ ,  $dC^1$ ,  $dP^3$ ,  $dM^1$ ,  $sI^1$ ,  $sC^1$ ,  $sM^2$ ,  $dI_1$ ,  $dI_2$ ,  $dC_1$ ,  $dP_3$ ,  $dP_4$ ,  $dM_1$ ,  $dM_2$ ,  $sI_1$ ,  $sI_2$ ,

$sC_1$ ,  $sP_3$ ,  $sP_4$ ,  $sM_1$ ,  $sM_2$ , као и крунице оба  $M_3$ ; присутни су почетни стадијуми абразије (II-III степен).

- Два спаљена фрагмента (делови дијафиза дугих костију), изразито беле боје.<sup>20</sup>

#### Хумка 4 (истраживања 2012)

##### Гроб 1

Спаљени скелетни остаци минимум једне индивидуе, највероватније адолесцената или младог адулта.<sup>21</sup> Очувано је 54 гр. кранијалних и 742 гр. посткранијалних остатака. Фрагментација је наглашена, иако има очуваних већих комада (највећи фрагмент је дуг 69 мм).<sup>22</sup> Фрагменти показују присуство трансверзалних и лонгитудиналних пукотина, а поједини делови тела дугих костију су

<sup>20</sup> Бела боја фрагмента упућује на високу температуру ломаче (Holden *et al.*, 1995a, b). Пронађени остаци су у овај контекст највероватније доспели девастацијом неке раније сахране.

<sup>21</sup> Фузија прстенасте епифизе на сачуваном фрагменту тела пршљена недостаје, а с обзиром да се фузија прстенастих епифиза са телом торакалних и горњих лумбалних пршљенова одиграва током адолесценције и раног зрелог доба, то указује да је бар једна сахрањена индивидуа била млађа (Albert, 1998). У складу са овим закључком је и анализа зуба која показује *присуство комплетно формираних корена сталних зуба. Није било довољно морфолошких елемената да би се још индивидуа утврдио са сигурношћу. Карлични фрагмент има средње развијени sulcus prearticularis* (Fereimbach *et al.*, 1980), тако да се морамо ослонити на морфологију очуваној фронталној фрагменту - *targo supraorbitalis* је релативно *шири, без јасне анијулације, што би индицирало мушки род индивидуе* (Graw *et al.*, 1999). Ипак, требало би бити обазрив приликом примена ових параметара на спаљене остатке, јер високе *температуре доводе до деформације облика и смањења обима костију.*

<sup>22</sup> Идентификовали смо низ фрагмената плоснатих костију неурокранијума, део левог супраорбиталног региона, мањи фрагмент *pars petrosa* леве темпоралне кости, леви *processus condylaris* мандибуле и *deo corpus* са алвеолама *три зуба; од зуба су очувани делови корена сталних зуба (4 фрагменту молара и 15 фрагменту инцизива, канина и премолара). Посткранијално, поред бројних фрагмената шела дугих костију, идентификовали смо делове ребара, кичмених пршљенова (претежно делове шела), делове карлице (фрагменти десне и леве os ilium са деловима *facies articularis*), зглобних површина клавикуле, хумеруса, улне, фемура и тибиа и костију шаке.*

<sup>17</sup> Пол се може наслутити једино на основу прилично грациане морфологије мастоидног наставка.

<sup>18</sup> Стални молари још нису били избили код ових индивидуа. Према Ubelakeru (1999) једно дете је вероватно имало  $3 \pm 1$ , а друго  $4 \pm 1$  година.

<sup>19</sup> Узраст индивидуе је утврђен на основу дентиције - стални канини су потпуно формиран, али су крунице трећих молара још увек похрањене у вилицама. Према Ubelakeru (1999), то је узраст од  $15 \pm 3$  година.

абнормално закривљени. Заступљена је деламинација костију неурокранијума.

Боја фрагмената је претежно бела, што индицира високу температуру оксидације (од преко 600° С), мада има и фрагмената сиве или црне боје (делови кичмених пршљенова, фаланге и делови неурокранијума, посебно ендокранијалне површине и диплое) (Holden *et al.*, 1995a; 1995b)<sup>23</sup>. Поједини фрагменти (дијафиза дугих костију, метакарпалне кости, карлице, мандибуле, фронталне кости) носе трагове плавичастих мрља које су вероватно настале при контакту са предметима начињеним од бакра или бронзе.

## Гроб 2

Спаљени скелетни остаци минимум једне индивидуе, највероватније адолесцента.<sup>24</sup> Очувано је 12 гр. кранијалних и 100 гр. посткранијалних остатака. Очувани су претежно фрагменти дијафиза дугих костију удова (највећи фрагмент је дуг 59 мм).<sup>25</sup>

Боја фрагмената је претежно бела, што индицира високу температуру спаљивања (>600°С), док само поједини

фрагменти тела дугих костију, атласа, ребра и темпоралне кости имају сиво-црну боју. Два фрагмента дијафиза дугих костију, као и очувани фрагмент карлице, носе трагове плавичастих мрља (бакарни оксид). У материјалу смо открили и један кремени одбитак, који је вероватно представљао део прилога.

## Инхумирани скелетни остаци

У сегменту Б, између северног и источног крака хумке, као и у оквиру централне концентрације костију (заједно са спаљеним остацима), откривени су фрагменти неспаљених (инхумираних) костију. МБИ за групу неспаљених скелетних остатака износи два. Очувана су два фрагмента костију неурокранијума, четири фрагментованих дијафиза дугих костију удова, као и неколико мањих фрагмената дијафиза дугих костију. Кранијални фрагменти припадају различитим индивидуама, што је очигледно ако упоредимо њихову дебљину (2 и 6 мм); тањи фрагмент (паријеталне или фронталне кости) сигурно припада детету, док дебљи може припадати одраслој индивидуи. Фрагменти дугих костију највероватније припадају десном и левом хумерусу. Површина фрагмената дугих костију и дебљег фрагмента неурокранијума је наглашено еродирана; преломи су стари и заобљени.

\*\*\*

Истражено је укупно 15 гробова пореклом из 4 хумке (Табела 1 приказује сумиране палеодемографске резултате анализе, а Табеле 2 и 3 одабране антропометријске податке). Неки гробови су засигурно садржали више од једне сахра-

<sup>23</sup> Према Holden *et al.* (1995a; b) црна боја се јавља код угљенисаних комада кости на температури око 300° С, док сива означава некомплетну оксидацију кости на температури до 600° С.

<sup>24</sup> Неколико фрагмената тела кичмених пршљенова показује недостатак фузије прстенастих епифиза, што указује да индивидуа којој остаци припадају није била одрасла. У складу са овим закључком је и анализа фрагмената глава хумеруса, која је показала да фузија проксималних епифиза још увек није завршена. Код мушкараца фузија се одиграва са 15-19, а код жена са 12-19 година (Scheuer & Black, 2000). Није било морфолошких сласената за утврђивање пола.

<sup>25</sup> Идентификовали смо делове кранијума - фрагменате пљоснатих костију неурокранијума, леве половине максиле, леве сфеноидалне кости и *pars petrosa* десне темпоралне кости. *Посткранијално, изред бројних фрагмената тела дугих костију, идентификовали смо делове ребара, кичмених пршљенова, леве os ilium (са деловима facies auricularis и linea arcuata), фрагмент главе хумеруса/фемура и фрагменте костију шаке.*



не, док су многи гробови садржали фрагменте који су у тај контекст вероватно доспели девастацијама и тафономским процесима. Тафономски фактори нису били наклоњени очувању остатака инхумираних покојника, тако да су остаци из свих хумки генерално лоше очувани – врло фрагментовани и еродираних кортекса. Стога су одређени делови скелета (попут мидфацијалног дела кранијума, скапула, сакрума, кичме, костију стопала и шаке, пубичне кости и епифиза дугих костију) били редовно јако оштећени. То је прилично отежало различите аспекте анализе тако да се, рецимо, мали број палеопатолошких података може приписати лошем стању презервације скелета. У палеодемографском смислу, упадљива је велика смртност деце међу сахрањеним индивидуама – чак 41%, а од тога су 85,7% деца у раном стадијуму детињства (између комплетне млечне дентиције и ницања првог сталног зуба). Међу одраслим инхумираним индивидуама, код којих смо могли да одредимо пол, доминирају жене (71%). Палеопатолошке промене су углавном ограничене на скелет кичме (*spondylopathia deformans*), а мали број индивидуа показује присуство линеарне хипоплазије. Спаљени гробови су садржали остатке адолесцената и одраслих индивидуа. Све инцинерације указују на високу температуру горења (>600°C) и на присуство металних предмета уз покојника (у виду трагова бакарног оксида).

## Литература:

1. Albert A. M., 1998. „The use of vertebral ring epiphyseal union for age estimation in two cases of unknown identity”, *Forensic Science International* 97: 11–20.
2. Ferembach D., Schwidetzky I. & Stloukal M., 1980. „Recommendations for age and sex diagnosis of skeletons”, *Journal of Human Evolution* 7: 517–549.
3. Graw M., Czarnetzki A. & Haffner H. T., 1999. „The form of the supraorbital margin as a criterion in identification of sex from the skull: investigations based on modern human skulls”, *American Journal of Physical Anthropology* 108 (1): 91–6.
4. Hillson S., 1996. *Dental anthropology*. Cambridge University Press, Cambridge, UK.
5. Holden J. L., Phakey P. P. & Clement J. G., 1995a. „Scanning electron microscope observations of incinerated human femoral bone: A case study”, *Forensic Science International* 74: 17–28.
6. Holden J. L., Phakey P. P. & Clement J. G., 1995b. „Scanning electron microscope observations of heat treated human bone”, *Forensic Science International* 74: 29–45.
7. Loth S. R. & Henneberg M., 2001. „Sexually dimorphic mandibular morphology in the first few years of life”, *American Journal of Physical Anthropology* 115:179–186.
8. Lovejoy C. O., 1985. „Dental wear in the Libben population: Its functional pattern and role in the determination of adult skeletal age at death”, *American Journal of Physical Anthropology* 68:47–56.
9. Mariotti V., Facchini F. & Belcastro M. G., 2004. „Ehthesopathies – Proposal of a Standardized Scoring Method and Applications”, *Collegium Anthropologicum* 28/1: 145–159
10. Mariotti V., Facchini F. & Belcastro M. G., 2007. „The Study of Entheses: Proposal of a Standardized Scoring Method for Twenty-three Entheses of the Postcranial Skeleton”, *Collegium Anthropologicum* 31 (1): 291–313
11. Meindl R. S. & Lovejoy C. O., 1985. „Ectocranial suture closure: A revised method for the determination of skeletal age at death based on the lateral-anterior sutures”, *American Journal of Physical Anthropology* 68:57–66.
12. Murphy T., 1959. „The changing pattern of dentine exposure in human tooth attrition”, *American Journal of Physical Anthropology* 17: 167–178.
13. Никитовић Л., 1999. „Резултати ископавања праисторијске некрополе на локалитету Дубац у Јанчићима на Каблару”, *ЗРМЧ* XXIX: 5–21.
14. Phenice T. W., 1969. „A newly developed method for sexing the os pubis”, *American Journal of Physical Anthropology* 30: 297–302.

15. Roksandic M. & Armstrong S. D., 2011. „Using the life history model to set the stage(s) of growth and senescence in bioarchaeology and paleodemography”, *American Journal of Physical Anthropology* 145 (3): 337-47.
16. Scheuer L. & Black S., 2000. *Developmental Juvenile Osteology*. Elsevier Academic Press.
17. Schmidt C. W. & Larsen C. S., 2002. „Demographic and health reconstruction of the Santa Catalina de Guale Ossuary, Amelia Island, Florida”, *American Journal of Physical Anthropology* Suppl. 34, p. 136 (abstract).
18. Seidermann R. M., Stojanowski C. M. & Doran G.M., 1998. „The Use of the Supero-Inferior Femoral Neck Diameter as a Sex Assessor”, *American Journal of Physical Anthropology* 107: 305-313.
19. Stewart T. D., 1979. *Essentials of forensic anthropology*. Springfield, Illinois: Thomas.
20. Trotter M. & Gleser G. C., 1952. „Estimation of stature from long bones of American Whites and Negroes”, *American Journal of Physical Anthropology* 10: 463-514.
21. Ubelaker D. H., 1999. *Human skeletal remains: Excavation, analysis, interpretation* (3rd. ed.). Washington, DC: Taraxacum. 172 p
22. Wolpoff M. H. & Caspari R., 2013. *Paleoanthropology and Race*. In Begun D. R. (Ed.) *A Companion to Paleoanthropology*, Blackwell Publishing Ltd. p. 321-337.

**Табела 1**

Хумка	Број гроба	Ритус	Пол	Старосни стадијум
1	2	инхумација	?	рано детињство
	5	инхумација	женски	пуни/зрели адулт
	6	инхумација	мушки	зрели адулт
	9	инхумација	женски	млади адулт
2	1	инцинерација	?	адулт
	4	инхумација	мушки	зрели адулт
	6	инхумација	?	адолесцент
	непознат	инхумација	женски	адулт
			?	рано детињство
			?	рано детињство
			?	адолесцент
3	1	инхумација	женски	адулт
	2	инхумација	?	рано детињство
	3	инхумација	?	касно детињство
	4	инхумација	?	рано детињство
	5	инхумација	женски	пуни/зрели адулт
			?	рано детињство
4	1	инцинерација	?	адолесцент/млади адулт?
	2	инцинерација	?	адолесцент?

*Табела 2*

Кранијалне мере (адолесценти и одрасли)	Хумка 1			Хумка 2	Хумка 3	
	Гроб 5	Гроб 6	Гроб 9	Гроб 4	Гроб 1	Гроб 5 (адулт)
Максимална дужина кранијума (g-op)	-	-	-	-	191	173
Максимална ширина кранијума (eu-eu)	-	-	-	-	149	128
Кранијални индекс	-	-	-	-	78,01	73,98
Минимална ширина фронталне кости (ft-ft)	-	-	92	-	105	-
Фронтотаријетални индекс	-	-	-	-	70,46	-
Висина орбита	-	-	-	-	-	-
	-	-	-	-	36	-
Орбитална ширина (mf-ec)	-	-	-	-	-	-
	-	-	-	-	42	-
Орбитални индекс	-	-	-	-	-	-
	-	-	-	-	85,71	-
Висина рамуса мандибуле	55,4	57	-	-	-	-
	-	-	48,4	-	55	-
Минимална ширина рамуса мандибуле	29	33,2	-	29	27	-
	-	32,6	32,8	29,6	27	-
Висина мандибуларне симфизе (gn-idi)	-	35,4	-	31,5	-	17
Дебљина корпуса мандибуле	10,1	11,7	-	9,2	-	11
	10,4	-	-	9	11	11,5
Висина корпуса мандибуле	27,2	35,5	30,5	29	-	22,3
	26,8	-	-	30	32	-
Индекс робустицитета корпуса мандибуле	37,13	32,95	-	31,72	-	49,33
	38,8	-	-	30	34,37	-

Табела 3

Посткранијалне мере (адолесценти и одрасли)	Хумка 1			Хумка 2		Хумка 3		
	Гроб 5	Гроб 6	Гроб 9	Гроб 4	Гроб 6	Гроб 1	Гроб 5 (адулт)	Гроб ? (адулт)
Обим средине тела	33	39	-	39	-	33	31	-
клавикуне	32	38	-	38	-	34	32	-
Дужина <i>cavitas glenoidalis</i>	-	-	-	40,3	-	-	-	-
	-	-	-	-	-	-	-	-
Максимална дужина хумеруса	-	333	-	316	-	-	-	-
Максимални дијаметар средине тела хумеруса	22	23,8	-	21,1	-	-	20,3	-
	21,8	22,5	22,2	20	-	21	-	20,6
Минимални дијаметар средине тела хумеруса	16	16	-	17,7	-	-	15,8	-
	16	16,9	15	17	-	18	15,3	17,6
Епикондиларна ширина хумеруса	-	67,1	-	-	-	-	-	-
	-	66,7	-	58,5	-	-	-	-
Артикуларна ширина хумеруса	-	43,3	-	-	-	-	-	-
	-	42	-	42	-	-	-	-
Вертикални дијаметар главе хумеруса	-	-	-	46	-	-	-	-
	-	44,5	-	45	-	-	-	-
Максимална дужина радијуса	-	259	-	-	-	-	-	-
	-	-	-	-	-	-	-	-
Антериорно-постериорни дијаметар тела радијуса	10,4	10,5	-	-	-	12,7	10	-
	9,4	12,3	-	13	-	12,2	10,3	10,8
Медијално-латерални дијаметар тела радијуса	16	17	-	-	-	14,8	15	-
	15,3	17,6	-	10,6	-	14,8	14,4	14
Максимална дужина улне	-	-	-	-	-	-	-	-
	-	277	-	-	-	-	-	-
Физиолошка дужина улне	-	-	-	-	-	-	-	-
	-	237	-	-	-	-	-	-
Антериорно-постериорни дијаметар тела улне	11,7	13	-	-	-	11,6	11	-
	9,7	12,5	-	13	-	11,3	11,2	12
Медијално-латерални дијаметар тела улне	15,5	17	-	-	-	14	14,4	-
	14	17,7	-	13,7	-	15,9	13,4	15
Минимални обим тела улне	-	-	32	-	-	-	-	-
	-	39	-	-	-	33	32	-
Максимална антериорна ширина сакрума	-	120	-	-	-	-	-	-
Максимална дужина фемура	-	472	-	457	-	-	-	-
	-	-	-	458	-	-	-	-
Антериорно-постериорни дијаметар тела фемура	22,6	32,9	-	25,5	23,7	27,2	-	-
	23	30	20,9	27	-	24,6	23	24,6
Медијално-латерални дијаметар тела фемура	26	27,4	-	28	22,1	26,3	-	-
	26	28,8	23	27	-	27,4	25,4	25,6
Максимални дијаметар главе фемура	41,5	50,7	-	-	-	-	-	-
	41,2	-	-	47	-	-	-	-
Субтрохантерички антериорно-постериорни дијаметар фемура	22,4	25,7	20,3	25	-	23,1	-	-
	22,6	26,5	20,2	24	-	-	20,4	-
Субтрохантерички медијално-латерални дијаметар фемура	34,4	35,6	32	31,3	-	30,3	-	-
	33,5	35	31,4	31	-	-	32,6	-
Обим тела фемура	78	96	-	84	71	83	-	-
	78	94	-	85	-	82	78	-
Платимерични индекс	65,12	72,19	63,44	79,87	-	76,24	-	-
	67,46	75,71	64,33	77,42	-	-	62,58	-
Пиластрични индекс	86,92	120,07	-	91,07	107,24	103,42	-	-
	88,46	104,16	90,87	100	-	89,78	90,55	96,09
Максимална дужина тибије	-	395	-	371	-	-	-	-
	-	-	-	-	-	-	-	-
Антериорно-постериорни дијаметар код <i>f. nutricium</i>	29	34,1	-	31	26,5	-	26,3	-
	28,3	36,3	-	33	-	30,7	29,8	-
Медијално-латерални дијаметар код <i>f. nutricium</i>	20,8	25	-	23	19	-	13	-
	20,3	25	-	23	-	20,8	17	-
Обим тела код <i>f. nutricium</i>	81	94	-	85	76	-	74	-
	78	-	-	87	-	82	76	-
Максимална ширина дисталног крајка тибје	-	-	-	50	-	-	-	-
	-	-	-	-	-	-	-	-
Платикнемични индекс	71,72	73,31	-	74,19	71,69	-	49,43	-
	71,73	68,87	-	69,69	-	67,75	57,05	-
Максимална дужина фибуле	-	-	-	360	-	-	-	-
	-	-	-	-	-	-	-	-
Антериорно-постериорна ширина средине тела фибуле	14	17	-	14	-	-	10,6	-
	14	18	-	14	-	-	-	-



### **Bioarcheological analyses of human skeleton remains from bronze age locality dubac in Jancici**

During archeological excavations on locality Dubac in Jancici on Kablar Mountain, which were carried out in 1984, 1985 and 2012, 15 graves in the form of Bronze Age burial mounds were discovered. According to movable grave findings and burial ritual, it is determined that graves belong to so called west Serbian variant of Vatina culture. The graves contained 16 inhumations and 3 incinerations, as well as mixed fragments of other individuals. Generally, the remains are badly preserved which was a limitation factor for our analyses. It was possible to determine gender for 7 adult individuals (mainly women). When estimating individual age we tried not to estimate years of age, so we included a method which refers to stadiums

(according to Roksandic & Armstrong, 2011). We carried out a basic dental analysis for each skeleton separately, analysis of non metric variations, muscle-skeleton stress markers and paleo pathological analysis of changes. Although the sample is not big, it is clear that children (especially in the early years of life) and adolescents made an important part among buried individuals. Paleopathologies were mostly identified on spines of the individuals (degenerative changes). The color of burnt human remains points to high temperature (over 600 °C) and traces of copper oxide point to presence of metal objects during incineration.

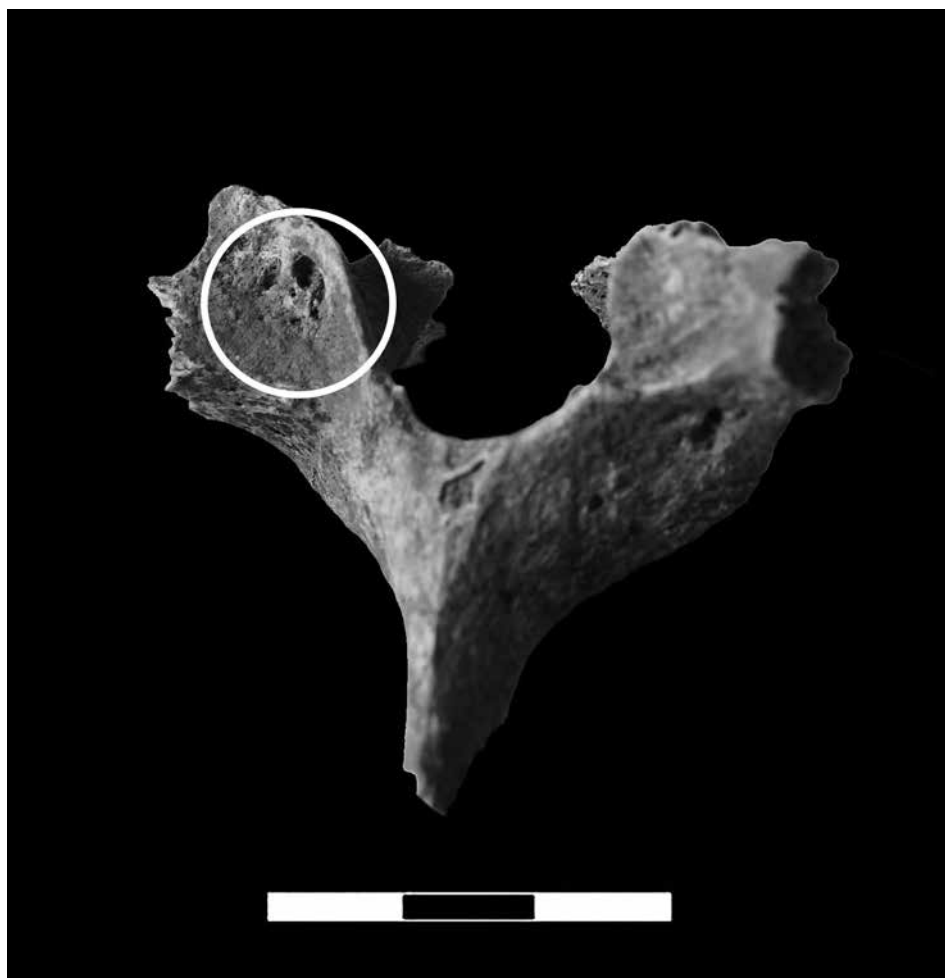
Predrag RADOVIĆ

### **Les analyses bio-archéologiques des restes de squelettes humains de la localité de l'âge du bronze dubac à Jancici**


Pendant les fouilles archéologiques sur la localité Dubac à Jancici sur le Kablar, qui furent effectuées en 1984, 1985 et en 2012, 15 tombes furent découvertes dans le cadre de quatre tertres de l'Âge du bronze. D'après les trouvailles sépulcrales mobiles et le rite funéraire, il a été déterminé que les tombes appartiennent à la soi-disant variante serbe occidentale de la culture de Vatin. Les tombeaux comprirent 16 inhumations et 3 incinérations, ainsi que des fragments mélangés d'autres individus. Les restes sont généralement mal conservés, ce qui représenta indiscutablement un facteur restrictif pour notre analyse. Il fut possible de déterminer le sexe de 7 individus adultes (surtout des femmes). À l'occasion de l'estimation individuelle de l'âge, nous avons essayé d'éviter de donner une évaluation d'âge, si bien qu'on a utilisé

la méthode qui inclut les stades (selon Roksandic & Armstrong, 2011). Pour chaque squelette individuel, nous avons effectué une analyse dentaire élémentaire, une analyse des variations non-métriques, des marqueurs musculo-squelettiques du stress et des changements paléopathologiques. Bien que le spécimen fut petit, il est clair que les enfants (enfants en bas âge en particulier) et les adolescents forment une part importante parmi les individus inhumés. Les paléopathologies furent au maximum identifiées sur les colonnes vertébrales des individus (modifications dégénératives). La couleur des restes humains incinérés fait ressortir une température élevée (au-dessus de 600 °C), et les traces d'oxyde de cuivre laissent apparaître la présence d'objets en métal dans le cadre de l'incinération.

Predrag RADOVIĆ



*Сл. 1 - Дејенеративне промене у виду јамица на диартирози цервикалној вршиљена*



*Сл. 2 - Шморлова цистија на шлеу шоракалној ириљена*



*Сл. 3 - Дејенеративне промене на фрајменту лумбалној вршљена.  
Ситрелица означава фрајмент суседној вршљена који је срасио пролиферацијом коштаног ткива.*